



Desprendimiento de Vítreo Posterior

El ojo es como una cámara: tiene una lente en la parte delantera que enfoca la luz y una película en la parte trasera que la capta. La retina es la "película" dentro del ojo humano y contiene más de un millón de neuronas, así como una red de vasos sanguíneos que mantienen el tejido sano. Entre el cristalino, en la parte frontal, y la retina, en la parte posterior del ojo, se encuentra un gel transparente llamado vítreo. Un desprendimiento de vítreo posterior (DVP) es una separación entre el gel vítreo y la retina.

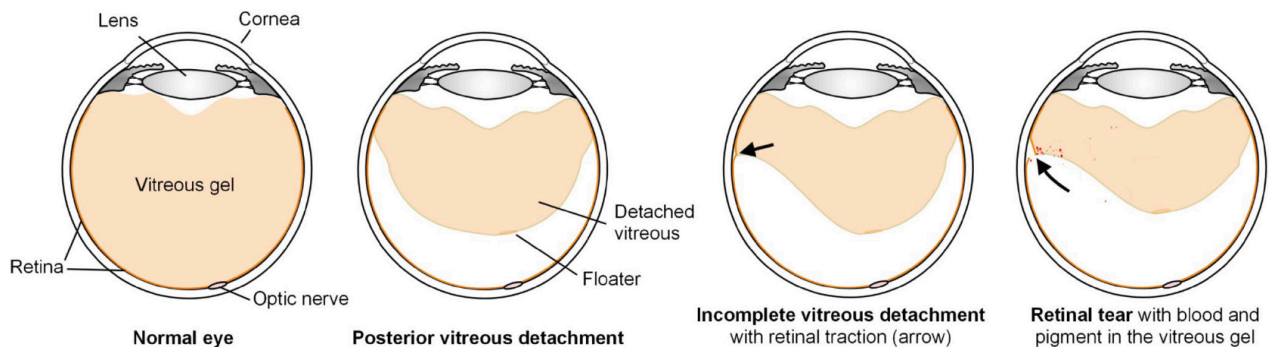
¿CÓMO SE PRODUCE UN DVP?

Al nacer, el gel vítreo es transparente y firme, y está adherido a la retina. Con la edad, el gel vítreo se licúa y algunas de las proteínas del gel se aglutinan; éstas son las pequeñas moscas volantes que ve la mayoría de la gente. Con el tiempo, la superficie posterior del gel puede separarse de la retina, empezando cerca del nervio óptico y la mácula (retina central) y continuando hacia los bordes de la retina. La incidencia de la EVP aumenta con la edad. La mayoría de las veces, una EVP se produce sin ningún síntoma nuevo y repentino. Sin embargo, algunas veces, un PVD se caracteriza por la aparición repentina de nuevos destellos o moscas volantes en el ojo afectado. El desprendimiento vítreo posterior suele producirse de forma espontánea, pero puede aparecer de forma aguda en caso de traumatismo.

Destellos y moscas volantes

A medida que la separación del gel vítreo de la retina se desplaza desde el centro hacia los bordes de la retina, el gel puede tirar de la retina en el borde anterior. Esta tracción sobre la retina puede hacer que se disparen las neuronas de la retina, lo que da lugar a "destellos" incoloros transitorios en la visión.

Una vez que el gel se separa de la retina, los cúmulos de proteínas en la superficie posterior del gel vítreo pueden verse como nuevas moscas flotantes de gran tamaño. Las moscas volantes en el marco de una EVP también pueden representar sangre (EVP hemorrágica) o pigmento, que pueden estar asociados a un desgarro de la retina. Esto se analiza más adelante.



DVP hemorrágico

A medida que el gel vítreo se aleja de la retina, el gel puede desgarrar un vaso sanguíneo en la superficie de la retina. Algunas gotas de sangre pueden salir del vaso sanguíneo hacia el gel y verse como nuevas moscas volantes. Aunque estas moscas flotantes pueden ser molestas, la sangre no suele causar ningún daño a los tejidos oculares. El DVP hemorrágico es preocupante porque en presencia de sangre existe una alta probabilidad de que se produzca un desgarro en la retina. Si hay un desgarro, la sangre puede ocultarlo, por lo que es conveniente realizar exámenes frecuentes de la retina para identificar un desgarro lo antes posible y evitar un desprendimiento de retina que ponga en peligro la visión. En los casos de hemorragias densas que no desaparecen rápidamente por sí solas, puede recomendarse una intervención quirúrgica para eliminar la sangre e identificar y tratar la fuente subyacente de la hemorragia.

Desgarro de retina

Cuando se produce una DVP con destellos o moscas volantes, hay aproximadamente un 10% de posibilidades de que se produzca un desgarro de retina. La mayoría de estos desgarros se producen en las 6 semanas siguientes a los síntomas iniciales. Los desgarros se producen por la tracción del gel adherido que tira de la retina. Un desgarro de retina no tratado puede provocar un desprendimiento de retina con una grave pérdida de visión. lead to retinal detachment with severe vision loss.

QUÉ ESPERAR DESPUÉS DE QUE SE PRODUZCA UN DVP

Puede ser necesario un examen detallado por parte de un especialista en retina después de un DVP, dependiendo de los hallazgos en el momento del examen. El objetivo principal del examen es la detección de un desgarro de la retina, que se trataría sin demora para evitar una pérdida grave de visión. Para ello, a veces hay que empujar suavemente el exterior del ojo para facilitar la visualización de la retina periférica lejana a través de la pupila dilatada. En la mayoría de los casos, las nuevas moscas volantes de un DVP no desaparecen por completo. Sin embargo, el cerebro suele aprender a ignorar las nuevas moscas flotantes, y éstas pueden adquirir mayor movilidad y alejarse de la visión central a medida que el gel vítreo sigue licuándose con el tiempo.

En los casos de DVP hemorrágico, las moscas volantes pueden disminuir con el tiempo a medida que la sangre se descompone y desaparece. Los destellos suelen disminuir y detenerse a medida que el proceso de separación del vítreo se completa. Esto puede tardar días, semanas o incluso meses, dependiendo de las características del gel. **Si experimenta un aumento repentino de los destellos, la aparición de nuevas moscas volantes adicionales o una sombra en la visión, póngase en contacto con su médico del BARA inmediatamente, ya que pueden ser síntomas de un desgarro o desprendimiento de retina.**



Bay Area Retina Associates

Diseases and Surgery of the Retina and Vitreous

Locations

Antioch | Castro Valley | Fremont | Oakland | Pleasanton | San Leandro | Tracy | Vacaville | Vallejo | Walnut Creek

(800) 5-RETINA (573-8462) | www.BayAreaRetina.com

Bay Area Retina Associates es un grupo de cirujanos de retina. Todos los miembros del grupo están certificados por la Junta Americana de Oftalmología y han completado su formación en la atención médica y quirúrgica de las enfermedades de la retina. Todos los cirujanos de BARA tienen experiencia en el tratamiento de enfermedades comunes como la DMAE, la retinopatía diabética y el desprendimiento de retina, así como de enfermedades raras. Los médicos de BARA atienden a los pacientes en ocho consultorios alrededor del Este de la Bahía, una comunidad a la que hemos servido durante casi 35 años.